

## 京都逓信病院だより

新町通り

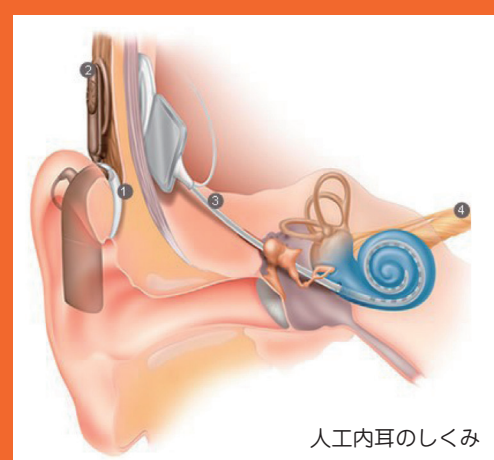
## 人工内耳聴覚言語センター

平成22年4月、人工内耳聴覚言語センターが当院に開設されました。“きこえ”など耳鼻科領域の感覚器治療に特化した医療を推進することを目的としています。とくに難聴とそれに伴う言語障害に対する治療に対しては、人工内耳埋め込み手術や中耳炎などに対する鼓室形成術などの手術を行うだけではなく、手術後のリハビリテーションや補聴器の装用指導も積極的に行い、“きこえ”の環境の改善を目指します。

人工内耳は高度の難聴に対する、現状では唯一の治療法です。内耳に電極を埋め込み、“きこえ”の神経を直接刺激することによって“きこえ”の感覚を取り戻す人工感覚器です。人工内耳を装用されている方は幼児から成人まで幅広く、各人の“きこえ”の状態もさまざまですので装用者の状態に合わせた調整を行う専門的なリハビリテーションが必要となります。当院では、2名の言語聴覚士により言語聴覚室においてリハビリテーションが行われます。

このようなリハビリテーションはこれまで、京都大学附属病院の耳鼻咽喉科・頭頸部外科で行ってまいりましたが、本年度より、その機能の一部を当院にうつすことになりました。移管作業を行いながら、稼働しているところです。言語聴覚室では人工内耳装用者のリハビリテーションだけでなく、一般の病院では困難な幼児の聴力検査や補聴器適合検査・装用指導なども可能ですので遠慮なくご相談ください。

(耳鼻咽喉科)



人工内耳のしくみ

## 内視鏡的粘膜切開剥離術

消化管にできた癌は放置すれば浸潤や転移を来し、やがて生命を脅かすものとなります。また、良性腫瘍(腺腫など)であっても、放置すれば癌になるものがあります。消化管の内視鏡治療は原則として「転移の無い浅い早期の病変」をからだに負担を少なく治療することを目的とします。

1990年代の内視鏡的治療は高周波スネアを用いて腫瘍をはさんで切除する内視鏡的粘膜切除術(EMR)が主流でした。しかし、平坦で比較的大きな病変は、EMRによる正確な切除が困難であり、局所再発率が高いという弱点がありました。

内視鏡的粘膜切開剥離術(ESD)は病変部の周囲に目印を付け(マーキング)、粘膜下層にヒアルロン酸などの液体を注入して病変部を浮き上がらせた状態にします。次に、マーキングを取り囲むように病変部の周囲を電気メスで切開し、止血処置を行いながら粘膜を少

ずつ剥離してゆきます。切除した病変は回収しホルマリンで固定後、顕微鏡による病理組織検査を行います。そして、病変を正確に診断すると同時に、完全に切除されているかを判定します。

全ての早期消化器癌が適応ではありませんが、内視鏡検査にて消化管腫瘍を指摘された患者様は当科に一度ご相談ください。

(内科)

